



Partielle Lungenvenenfehlmündung incl. Scimitar-Syndrom

H. Bertram (Hannover); M. Sigler (Münster); S. Wendt (Köln)

Beschlossen vom Vorstand der Deutschen Gesellschaft für Pädiatrische Kardiologie
und Angeborene Herzfehler am 14.02.2025

1. Geltungsbereich

Partielle Lungenvenenfehlmündung (PAPVC) incl. Scimitar-Syndrom von der Fetalzeit über das Kindes- und Jugendalter bis ins Erwachsenenalter.

2. Methodik

Die Konsensfindung in der Leitlinienkommission erfolgte nach eingehender Literaturrecherche und Erstellung einer Textvorlage durch das Autorenteam in einem zweistufigen Delphi-Verfahren:

1. schriftlich per E-Mail Umlauf
2. mündliche Konsentierung im strukturierten Gruppenprozess.

Handlungsempfehlungen wurden soweit möglich in vier Empfehlungsgrade eingeteilt:

Formulierung	Empfehlungsgrad	Farbliche Markierung
Soll	Starke Empfehlung	Grün
Sollte	Empfehlung	Gelb
Kann erwogen werden	Empfehlung offen	Grau
Soll nicht / sollte nicht	Nicht empfohlen	Rot

Tabelle 1: Beschreibung der Empfehlungsgrade

Aus Gründen der besseren Lesbarkeit wird auf die gleichzeitige Verwendung der Sprachformen männlich, weiblich und divers (m/w/d) verzichtet.

Sämtliche Personenbezeichnungen gelten gleichermaßen für alle Geschlechter.

2.1 Abkürzungsverzeichnis

ASD II	=	Vorhofseptumdefekt vom Sekundumtyp
CPB	=	kardio-pulmonaler Bypass (an der Herz-Lungen-Maschine)
CT	=	Computertomographie
DEGUM	=	Deutsche Gesellschaft für Ultraschall in der Medizin
DGPK	=	Deutsche Gesellschaft für pädiatrische Kardiologie
DGTHG	=	Deutsche Gesellschaft für Thorax-/Herz-/Gefäßchirurgie
EKG	=	Elektrokardiographie
EMAH	=	Erwachsene mit angeborenen Herzfehlern
HK	=	Herzkatheter
HLHS	=	Hypoplastisches Linksherzsyndrom
HLM	=	Herz-Lungen-Maschine
HZV	=	Herz-Zeit-Volumen
i.d.R.	=	In der Regel
IVC	=	Untere Hohlvene
IVS	=	Intaktes Ventrikelseptum
LRS	=	Links-Rechts-Shunt
LA	=	Linker Vorhof
LPV	=	Linksseitige Pulmonalvenen
LV	=	Linker Ventrikel
LVOT	=	Linksventrikulärer Ausflusstrakt
MRT	=	Magnetresonanztomographie
OP	=	Operation
Qp:Qs	=	Verhältnis von Lungenkreislauf- zu Systemkreislaufdurchblutung
PA	=	Pulmonalarterie(n)
PAH	=	Pulmonalarterielle Hypertonie
PAPVC	=	Partial anomalous pulmonary venous connection(s)
PAPVD	=	Partial anomalous pulmonary venous drainage
PAPVR	=	Partial anomalous pulmonary venous return
PAH	=	(präkapilläre) pulmonalarterielle Hypertonie
PH	=	Pulmonal Hypertonie
PV	=	Pulmonalvene(n)
RA	=	Rechter Vorhof
RPV	=	Rechtsseitige Pulmonalvenen
RV	=	Rechter Ventrikel
SND	=	Sinusknotendysfunktion
SVC	=	Obere Hohlvene
TAPVC	=	Totale Lungenvenenfehlmündung
TEE	=	transoesophageale Echokardiographie
TTE	=	transthorakale Echokardiographie

In der internationalen Nomenklatur finden sich verschiedene Abkürzungen für das Krankheitsbild der partiellen Lungenvenenfehlmündung (PAPVC, PAPVR, PAPVD), die meist ohne inhaltliche Differenzierung synonym verwendet werden. [1, 2, 6, 7] In dieser Leitlinie wird hierfür - wie in der Vorversion - die in der Literatur am häufigsten benutzte Abkürzung **PAPVC** benutzt.

3. Definition

Lungenvenenfehlmündungen und die damit assoziierten Defekte im Vorhofseptum entstehen sowohl durch eine Fehlentwicklung des interatrialen Septums mit disproportionierter oder unvollständiger Septierung der Vorhöfe als auch durch eine Entwicklungsstörung (Agenesie, Obliteration) der embryonalen Lungenvenen bzw. deren Anbindung an den linken Vorhof. Abhängig vom Zeitpunkt dieser Entwicklungsstörung persistieren dabei embryonale Gefäßverbindungen zwischen pulmonalvenösen Strukturen und systemvenösen Mündungsstellen in einer Vielzahl anatomischer Varianten. [1-3]

Funktionell drainiert ein Teil des pulmonalvenösen Blutes direkt oder indirekt in den systemvenösen Vorhof, wobei das Blut einer oder mehrerer, aber nicht aller Lungenvenen betroffen ist. Es existieren multiple anatomische Varianten, wobei die Venen einer Lunge oder sehr selten auch beider Lungen betroffen sein können und der Zufluss des pulmonalvenösen Blutes in den systemvenösen Kreislauf an unterschiedlichen Lokalisationen erfolgen kann. Eine allgemein akzeptierte Klassifikation existiert nicht. Eine Übersicht gibt Abb. 1.

Im engeren Sinn kann eine Fehl**drainage** des Lungenvenenblutes bei normaler Lage der Lungenvenen mit Anbindung an den linken Vorhof von einer echten Fehl**konnektion** der Lungenvenen an die Systemvenen oder den RA ohne direkte Verbindung zum LA unterschieden werden.

Bei der Fehl**drainage** aufgrund atrialer Septierungsanomalien (Sinus venosus-Defekte mit ‚unroofing‘ rechtsseitiger Lungenvenen; Abweichen des Septum primum nach links bei fehlendem Septum secundum) erfolgt eine (Teil-)Drainage des Lungenvenenblutes in den rechten Vorhof. [1-4]

Die Sinus venosus-Defekte sind die für das Krankheitsbild der PAPVC pathognomonischen Vorhofseptumdefekte und entstehen durch eine fehlende Trennung der rechtsseitigen Lungenvenen (‚unroofing‘) vom Übergang der Hohlvenen zum RA, wobei fast immer die proximale SVC betroffen ist. Die häufigste Variante dieses Subtypes der PAPVC ist die Fehldrainage der rechtsseitigen Ober-(und Mittel-)lappenvenen in die proximale SVC, die in mehr als 85 % der pädiatrischen Fälle mit einem Sinus venosus-Defekt vergesellschaftet ist. Bei ca. $\frac{1}{3}$ der Patienten mit SVD ist mehr als eine Lungenvene involviert. [5-6]

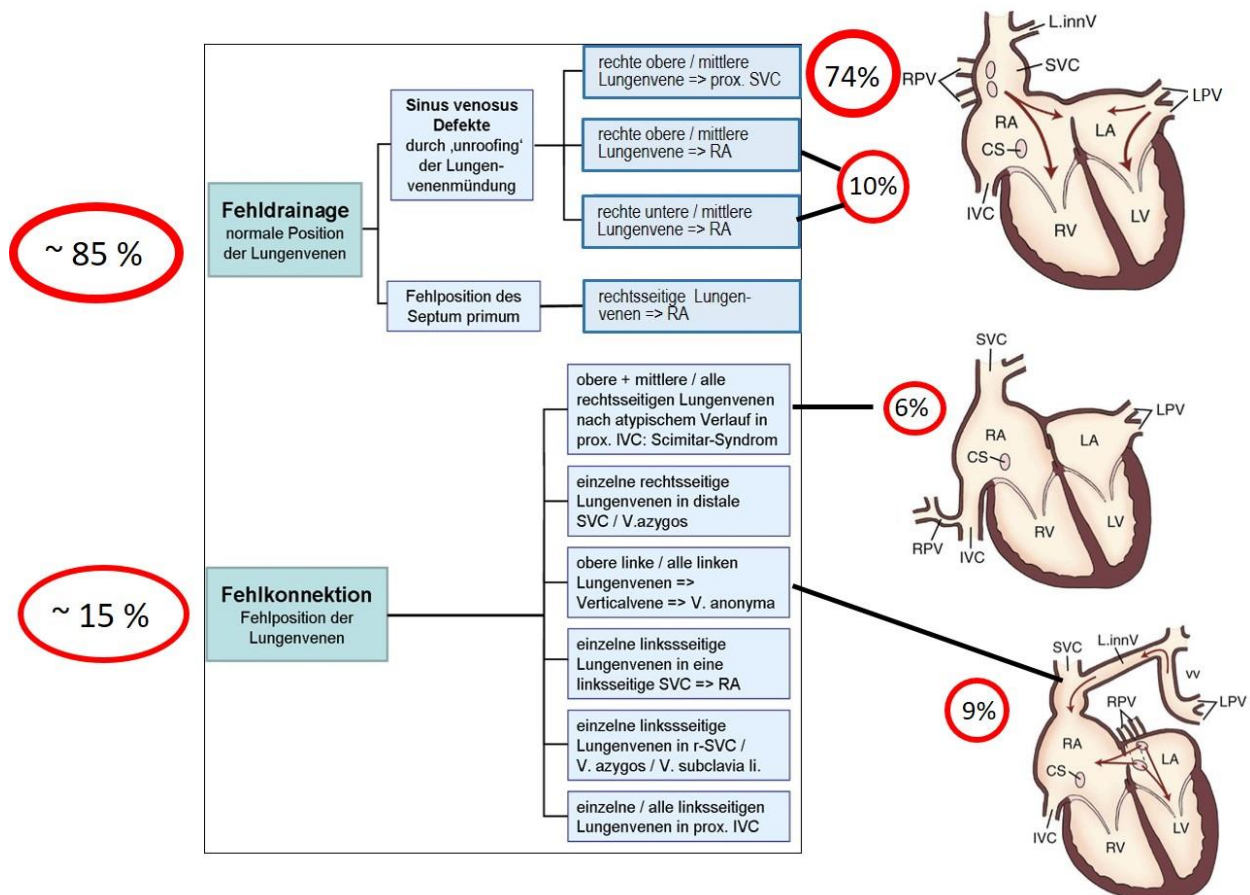


Abb. 1: Differenzierung der PAPVC-Subtypen anhand des anatomischen Verlaufs der fehlmündenden Lungenvenen (s. Text). Die klinisch relevantesten Subtypen sind in einer schematischen Skizze exemplarisch aufgeführt. Die Prozentzahlen beschreiben Häufigkeitsangaben aus der größten publizierten ‚single center‘-Studie [5]. [RA = rechter Vorhof; LA = linker Vorhof; IVC = untere Hohlvene; SVC = obere Hohlvene; RV = rechter Ventrikel; LV = linker Ventrikel; CS = Koronarsinus; RPV = rechtsseitige Lungenvenen; LPV = linksseitige Lungenvenen; L.innV = V. anonyma; vv = Verticalvene]

Bei der echten Fehlkonnektion besteht eine direkte Fehlanbindung einzelner Lungenvenen an die zuführenden Systemvenen oder direkt an den rechten Vorhof. Dabei kann zusätzlich ein Vorhofseptumdefekt vorhanden sein, der dann aber typischerweise ein Fossa ovalis Defekt ist (PFO oder ASD II). Die häufigste Einzelvariante stellt die Anbindung der linksseitigen oberen Lungenvenen an die V. anonyma / V. brachiocephalica sinistra über eine persistierende Verticalvene dar, es kommen aber auch Fehlmündungen in die distale rechtsseitige SVC, die V. azygos, den Koronarsinus oder die IVC vor.

Fasst man alle Subtypen der partiellen Lungenvenenfehlmündungen zusammen, besteht in ca. 90 % der Fälle eine rechtsseitige PAPVC. In ca. 20 % sind alle Venen einer Lunge betroffen. Bilaterale PAPVC (Drainage meist in V. anonyma bzw. distale SVC) sind extrem selten. Während ein Sinus venosus Defekt nur bei rechtsseitigen PAPVC beschrieben ist, weisen 10-

15 % der Patienten einen Fossa ovalis Defekt auf, der sowohl bei rechtsseitigen wie linksseitigen PAPVC vorkommt. [5, 6, 7] PAPVC mit intaktem Vorhofseptum kommen ebenfalls vor (zumeist linksseitig) und werden aufgrund des geringeren Shuntvolumens oft erst spät als Zufallsbefund diagnostiziert. [7, 8]

Einen Sonderfall einer PAPVC mit Einmündung eines Teils oder aller rechtsseitigen PV in die proximale IVC stellt das ‚**Scimitar-Syndrom**‘* dar, das mit einer Reihe extrakardialer Begleit'anomalien der rechten Lunge einhergehen kann. Dabei werden eine früh symptomatische, schwerer verlaufende ‚infantile‘ und eine klinisch häufig lange inapparent verlaufende sog. ‚adulte‘ Variante des Scimitar-Syndroms unterschieden. In der klinischen Realität betrifft die letztere Variante aber auch alle pädiatrischen Patienten, die jenseits des Säuglings-/Kleinkindesalters symptomatisch werden.

Bei der ‚infantilen‘ Verlaufsform des Scimitar-Syndroms finden sich in unterschiedlicher Kombination zusätzliche Pathologien, die den klinischen Verlauf entscheidend mitbestimmen: [9, 10, 11]

- pulmonalarterielle Hypertonie (> 80 % der Fälle, multifaktoriell) [11]
- aorto-pulmonale Kollateralen zur rechten Lunge aus der Aorta descendens bzw. der abdominalen Aorta
- Hypoplasie der RPA
- Lungenvenenstenosen
- Lungensequester

Neben einer Hypoplasie der rechten Lunge variablen Ausmaßes mit sekundärer Dextropositio cordis kommen Anomalien des Bronchialsystems (z.B. Bronchomalazie, ‚Hufeisenlunge‘) vor. [11, 12]

Patienten mit einem Scimitar-Syndrom haben in 62% der Fälle assoziierte angeborene Herzfehler. Am häufigsten (50 % der Fälle) besteht ein Vorhofseptumdefekt, in ca. 14 % liegt ein offener Ductus arteriosus vor. In jeweils 13% der Fälle sind ein VSD oder andere, komplexere Vitien assoziiert. [13] Die fehlmündende Lungenvene weist häufiger als bei anderen Varianten einer PAPVC eine Stenose bzw. eine flussbehindernde Knickbildung vor Einmündung in die IVC auf, die zur Entwicklung einer PH beitragen kann. In Ausnahmefällen besteht eine linksseitige PAPVC.

* Die Namensgebung resultiert aus der Ähnlichkeit des Verlaufs der fehlmündenden Lungenvene im p.a.-Röntgenbild des Thorax mit der Form eines türkischen Krummsäbels („Scimitar“) [s. 7.2.6 und Anhang I]

Von der PAPVC zu differenzieren sind Normvarianten der Lungenvenenkonnektion an den linken Vorhof (singuläres Lungenvenenostium oder multiple Einmündungen der Venen einer Lunge), die keine hämodynamische oder klinische Relevanz haben.

Partielle und totale Lungenvenenfehlmündung stellen hinsichtlich Pathomorphologie, Hämodynamik und Therapie unterschiedliche Krankheitsbilder dar und werden deshalb in separaten Leitlinien behandelt (s. DGPK-LL Totale Lungenvenenfehlmündung).

4. Epidemiologie

Die Prävalenz partieller Lungenvenenfehlmündungen ist nicht genau bekannt, sie liegt aber deutlich unter 1 %. Aufgrund der initial meist milden klinischen Symptomatik und der z.T. komplexen Anatomie werden PAPVC klinisch und auch im Röntgenbild nur unvollständig erfasst. Autopsiestudien zeigen ferner, dass viele PAPVC nicht zu Lebzeiten diagnostiziert werden. [1, 6, 14]

Für das Scimitar-Syndrom wird eine Prävalenz von 2/100.000 angegeben. [1, 15] Eine Häufung von PAPVC wird bei Patientinnen mit Turner-Syndrom beschrieben. Partielle Lungenvenenfehlmündungen aufgrund einer Malposition des Septum primum sind gehäuft mit einem Heterotaxiesyndrom mit Polysplenie (Linksisomerismus) oder einem HLHS assoziiert. [1, 3]

5. Pathophysiologie, Hämodynamik

Die Zumischung pulmonalvenösen Blutes in die herznahen Systemvenen bzw. den RA führt zu einem präatrikudalen Links-Rechts-Shunt, dessen Ausmaß von der Anzahl der beteiligten Lungenvenen, der Existenz bzw. der Größe eines begleitenden Vorhofseptumdefektes und vom Alter der Patienten abhängt. Sekundär führt die Volumenbelastung des rechten Herzen zu einer Dilatation von RA, RV und PA.

Eine isolierte Fehlmündung einer einzelnen Lungenvene bzw. die Fehldrainage eines einzelnen Lungenlappens ohne begleitenden ASD führt im Kindesalter i.d.R. nicht zu einem relevanten Shunt. Sind die fehlmündende Venen aus mindestens 2 Lungenlappen involviert oder existiert ein assoziierter ASD (Sinus venosus-Defekt oder ASD II), resultiert i.d.R. ein signifikanter Shunt (definiert als $Q_p:Q_s > 1,5$). Das Shuntvolumen ist bei rechtsseitigen PAPVC tendenziell größer als bei linksseitigen PAPVC. [6, 7, 8]

Im Langzeitverlauf kann bei PAPVC mit ASD aus einem initial unbedeutenden LRS ohne kardiale Belastung durch geänderte Widerstandsverhältnisse bzw. sekundär erworbene Begleiterkrankungen ein hämodynamisch relevanter LRS resultieren. [1, 6, 7]

In MRT-Studien wurden bei Erwachsenen auch bei Fehlmündung nur einer rechtsseitigen Lungenvene signifikante Shunts beschrieben, in Einzelfällen kann sich eine pulmonale Hypertension entwickeln. [6, 7]

Mehr als 50 % der im Kindesalter symptomatischen Patienten mit Scimitar-Syndrom weisen eine pulmonale Hypertonie auf. Diese ist nicht allein Folge der hämodynamischen Belastung durch die PAPVC, sondern entsteht multifaktoriell durch die in unterschiedlichen Konstellationen vorliegenden Begleitfehlbildungen. Für die Entstehung einer pulmonalen Hypertension entscheidend sind koexistente angeborenen Herzfehler, aorto-pulmonale Kollateralen und eine zusätzliche pulmonalvaskuläre Erkrankung. [11, 13]

Kernaussage 1: Leitlinie Partielle Lungenvenenfehlmündung



Anatomie – Pathophysiologie

- Bei der isolierten partiellen Lungenvenenfehlmündung fließt ein Teil des pulmonalvenösen Blutes direkt oder indirekt in den systemvenösen Vorhof.
- In der Mehrzahl der Fälle ist eine partielle Lungenvenenfehlmündung mit einem Vorhofseptumdefekt vergesellschaftet – meist in Form eines oberen Sinus venosus-Defektes, seltener als Fossa ovalis Defekt (ASD II, PFO); pathognomonisch ist ein Sinus venosus-Defekt bei rechtsseitiger PAPVC
- Pathophysiologisch liegt ein präatrikuspider Shunt mit Volumenbelastung des rechten Herzens vor.
- Ein signifikanter Shunt [$Q_p:Q_s > 1,5:1$] wird i. d. R. erreicht, wenn mehr als eine Lungenvene fehlmündet oder ein zusätzlicher Vorhofseptumdefekt vorliegt.
- Die Sonderform des Scimitar-Syndroms betrifft in der Regel die rechtsseitigen Lungenvenen und ist mit zusätzlichen Anomalien der Lunge und der Lungenarterien vergesellschaftet.
- Bei der sog. infantilen Verlaufsform des Scimitar-Syndroms besteht bei ca. 2/3 der Patienten eine pulmonale Hypertonie, die mit der Koexistenz von kardialen Begleitaneomalien und aorto-pulmonalen Kollateralen einhergeht.

6. Körperliche Befunde und Leitsymptome

Patienten mit einer PAPVC sind im Kindes- und Jugendalter klinisch meist nicht beeinträchtigt. Häufig führt die Abklärung eines Herzgeräusches zur Diagnose. Bei relevantem Shuntvolumen kann durch die relative Pulmonalstenose ein Systolikum entstehen, der 2. Herzton kann fixiert

gespalten sein, selten – und i.d.R. nur bei großem Vorhofseptumdefekt – ist ein diastolisches Geräusch durch eine relative Trikuspidalklappenstenose auskultierbar. Patienten mit PAPVC können bis ins Erwachsenenalter klinisch asymptomatisch bleiben.

Bei der ‚infantilen‘ Verlaufsform des Scimitar-Syndroms besteht dagegen schon im Säuglingsalter eine deutlich aggravierte klinische Symptomatik aus Tachydyspnoe, Trinkschwäche, Gedeihstörung und Apathie. Entscheidend für die klinische Beeinträchtigung ist dabei nicht das Shuntvolumen aufgrund der PAPVC, sondern das Ausmaß der Kollateralperfusion zur rechten Lunge und die Relevanz begleitender kardialer Fehlbildungen und assoziierter Fehlbildungen der rechten Lunge, die zur Entwicklung einer multifaktoriellen pulmonalen Hypertonie führen. [11, 13]

Hier muss die bildgebende Diagnostik helfen, die shuntbedingte (neben der PAPVC v.a. durch die AP-Kollateralen) von der assoziierten Symptomatik durch die bronchopulmonalen Fehlbildungen zu unterscheiden. Bei ca. 40 % dieser Patienten treten neben den kardiovaskulären Symptomen zusätzlich rekurrierende pulmonale Infektionen oder bronchopulmonale Obstruktionen / Malazien auf. [11-13]

7. Diagnostik

7.1 Zielsetzung

Mit der bildgebenden Diagnostik soll eine exakte Darstellung der Anatomie incl. assoziierter Fehlbildungen sowie eine Beschreibung und Bewertung der resultierenden kardialen Belastung erfolgen. Neben der Echokardiographie wird heute in aller Regel zur Differenzierung der unterschiedlichen Varianten vor operativen Maßnahmen eine Schichtbilddiagnostik ergänzt.

7.2 Bewertung der diagnostischen Verfahren

7.2.1 Transthorakale Echokardiographie (TTE):

Die TTE ist das wichtigste diagnostische Verfahren in der Primärdiagnostik zur Diagnose einer PAPVC im Kindesalter und zur Dokumentation der resultierenden kardialen Belastung.

Wegweisende Befundkonstellation bei **PAPVC**:

- Vergrößerung von rechtem Vorhof, rechtem Ventrikel und Pulmonalarterie
- Weniger als 4 Lungenvenen sind mit dem linken Vorhof verbunden

- Dilatation von SVC, V. anonyma oder IVC
- Darstellung eines Sinus venosus-Defektes mit interatrialem Shunt

- **Scimitar-Syndrom:**

- Nachweis der fehlmündenden rechten Lungenvene, evtl. zusätzlich der aorto-pulmonalen Kollateralen aus der DAO oder der Aorta abdominalis
- Oft Hypoplasie der rechten Lunge (Dextropositio !) und der RPA
- Ggf. Abschätzung einer rechtsventrikulären Druckerhöhung

7.2.2 Transoesophageale Echokardiographie (TEE):

Die TEE kann als Ergänzung zur TTE (z.B. bei schlechtem Schallfenster bzw. im Erwachsenenalter) eingesetzt werden, v. a. zur Darstellung von Lungenvenenkonnektionen zur SVC bei PAPVC bzw. eines begleitenden Sinus venosus-Defektes.

7.2.3 Magnetresonanztomographie (MRT):

Die MRT bietet die für die Evaluation eines Patienten mit PAPVC ideale Kombination aus exakter Darstellung aller pulmonalarteriellen und pulmonalvenösen Gefäßstrukturen mit quantifizierbaren Angaben zur Shuntgröße und zur Dilatation von RA, RV und PA. [6, 7, 8] Nachteile bleiben die relativ lange Untersuchungsdauer und die bei jüngeren Kindern notwendigen Sedierungsmaßnahmen. Spezielle Fragestellungen können im postoperativen Verlauf zusätzlich die Quantifizierung einer seitengetrenten Lungenperfusion (bei PV-Obstruktion) oder einer systemvenösen Stenosierung umfassen.

7.2.4 Computertomographie mit CT-Angiographie (CT):

Die CT mit modernen ‚dual-source‘-Scannern erlaubt eine sehr schnelle anatomische Orientierung auch bei komplexen vaskulären Fehlbildungen bei bestmöglicher Bildauflösung. Die Strahlenbelastung ist bei sehr kurzen Acquisitionszeiten entsprechend reduziert und die Untersuchung damit auch bei jungen Patienten vertretbar.

Die CT ist die bevorzugte Bildgebung beim Scimitar-Syndrom mit pulmonaler Symptomatik bzw. begleitenden broncho-pulmonalen Fehlbildungen.

Die komplexe multimodale Bildgebung zur Planung eines interventionellen Verschlusses eines Sinus venosus-Defektes schließt eine CT ein.

Bei klinisch symptomatischen Patienten nach chirurgischer Korrektur einer PAPVC kann eine CT zur gezielten Evaluation einer möglichen pulmonalvenösen Obstruktion eingesetzt werden.

Die CT ist die bevorzugte diagnostische Methode zur Planung einer kardiochirurgischen

Revisionsoperation.

7.2.5 Herzkatheter (HK) mit Angiokardiographie:

Eine HK-Untersuchung zur Diagnosestellung einer PAPVC ist heute meist entbehrlich.

Sie kann bei speziellen Befundkonstellationen zur detaillierten angiographischen Darstellung atypischer Gefäßverläufe bei PAPVC (z.B. RPA-Hypoplasie bei Scimitar-Syndrom) oder zur detaillierten Evaluation begleitender Herzfehler indiziert sein.

Ein HK ist indiziert

- zur invasiven (Re-)Evaluation einer pulmonalarteriellen Hypertonie
- zur gezielten Evaluation einer (prä- oder postoperativen) pulmonalvenösen Obstruktion:
Als Kriterien einer Lungenvenenstenose werden bewertet:
 - Reduktion des Durchmessers auf $< 50\%$ des prästenotischen Gefäßdurchmessers
 - mittlerer (Echo) oder invasiver (HK) Druckgradient von ≥ 2 mmHg
 - verzögerte Transitionszeit des Kontrastmittels
- zur geplanten Katheterintervention (s. 8.3)
- im Rahmen der multimodalen diagnostischen Vorbereitung des interventionellen Verschlusses eines Sinus venosus-Defektes mit Umleitung einer rechtsseitigen PAPVC in den LA. [s. Anhang C]

7.2.6 Röntgen-Thorax:

Das thorakale Röntgenbild ist zur Diagnosestellung einer PAPVC im Kindesalter entbehrlich, sollte aber als Ausgangsbefund vor operativen Eingriffen angefertigt werden.

Die Befunde sind aufgrund der Vielzahl anatomischer Varianten unspezifisch.

Abhängig von der Ausprägung der Lungenhypoplasie rechts findet sich beim Scimitar-Syndrom eine Dextropositio cordis. Die namensgebende typische Befundkonstellation findet sich eher bei Jugendlichen und Erwachsenen mit Scimitar-Syndrom (bei ca. 50 % der Pat. mit der sog. ‚adulten‘ Verlaufsform) (8): die rechtsseitige Lungenvene verläuft als vertikale rechtsparakardiale Struktur nach medial unter das Zwerchfell und erinnert in ihrer Form an einen orientalischen Krummsäbel (‘Scimitar‘). [s. Anhang A]

7.2.7 EKG:

Das EKG ist bei PAPVC unspezifisch und zur Diagnosestellung ungeeignet. Es zeigt abhängig vom Ausmaß des präatrikspidalen Links-Rechts-Shunts eine Volumenbelastung des RV. Ein 12-Kanal-EKG sollte als Ausgangsbefund vor operativen oder interventionellen Eingriffen

angefertigt werden.

Nach operativer oder interventioneller Korrektur einer rechtsseitigen PAPVC mit Sinus venosus-Defekt besteht aufgrund der anatomischen Nähe zum Sinusknoten das Risiko der Entwicklung einer Sinuskontendysfunktion. Direkt postoperativ und im Verlauf sollten zu deren Ausschluss bzw. Nachweis daher wiederholt Standard-EKGs und LZ-EKGs dokumentiert werden.

7.2.8 Ergometrie

Ein Belastungs-EKG kann im postoperativen Verlauf zur Diagnose einer Sinusknotendysfunktion nach chirurgischer Korrektur einer rechtseitigen PAPVC oder nach interventioneller Therapie eines Sinus venosus-Defektes hilfreich sein. [16]

7.2.9 Fetale Echokardiographie:

PAPVC werden auch in spezialisierten Zentren intrauterin nur selten diagnostiziert. Im Gegensatz zur TAPVC (1/3 der Fälle) wurden bei Diagnose einer PAPVC keine obstruierenden fehmündenden Lungenvenen beschrieben. [17] Kriterien zur Abgrenzung eines Scimitar-Syndroms von Lungensequstrationen ohne PAPVC wurden ebenfalls beschrieben. [18] Begleitende kardiovaskuläre Begleitfehlbildungen sollten diagnostiziert bzw. ausgeschlossen werden.

Konsequenzen für die Planung der Geburt oder den postnatalen Verlauf entstehen i.d.R. nicht. Die Entbindung des Risiko-Neugeborenen mit pränatal diagnostiziertem Scimitar-Syndrom mit rechtsseitiger Lungenhypoplasie sollte – v.a. bei zusätzlichen kardiovaskulären Anomalien - in einer Geburtsklinik mit direkter Anbindung an ein Zentrum mit kinderkardiologischer und neonatologischer Expertise erfolgen.

7.3 Differentialdiagnosen

- **PAPVC:** hämodynamisch relevanter ASD
- **„infantile“ Variante des Scimitar-Syndroms:**
 - pulmonale Fehlbildungen mit pulmonaler Hypertonie / Lungenhypoplasie
 - Lungensequester mit systemarterieller Versorgung

Empfehlung 1: Leitlinie PAPVC**Präoperative Diagnostik**

Mittels transthorakaler Echokardiographie sollen in der Primärdiagnostik Verlauf und Einmündung der fehmündenden Lungenvene(n) dargestellt sowie die Größe und die hämodynamische Relevanz eines ggf. vorhandenen Vorhofseptumdefektes beschrieben werden.	Green
Bei nicht eindeutiger Befundkonstellation in der transthorakalen Echokardiographie sollte eine zusätzliche Bildgebung (CT, MRT, TEE) durchgeführt werden.	Yellow
Vor einem therapeutischen Eingriff bei partieller Lungenvenenfehmündung soll ein Röntgenbild des Thorax angefertigt werden.	Green
Bei Verdacht auf Vorliegen eines Scimitar-Syndroms soll neben der Echokardiographie stets eine Schichtbilddiagnostik ergänzt werden.	Green
Vor einem interventionellen Verschluss eines Sinus venosus-Defektes sollte eine multimodale Bildgebung mit MRT und / oder CT erfolgen.	Yellow
Bei klinischen oder echokardiographischen Hinweisen auf eine pulmonalarterielle Hypertonie soll eine hämodynamische Evaluation mittels Herzkatheterisierung erfolgen.	Green
Bei prä- oder postoperativen Hinweisen auf eine pulmonalvenöse Obstruktion soll eine hämodynamische und angiographische Evaluation mittels Herzkatheterlabor erfolgen.	Green
Nach pränataler Diagnose eines Scimitar Syndroms mit Lungenhypoplasie rechts sollte die Entbindung in einer Geburtsklinik mit direkter Anbindung an ein Zentrum mit kinderkardiologischer und neonatologischer Expertise erfolgen.	Yellow

8. Therapie

8.1 Grundsätze / Ziele / Strategien der Behandlung

Ziel der Therapie ist die chirurgische Korrektur der Lungenvenenfehlmündung mit restriktionsfreier Umleitung des fehlmündenden Lungenvenenblutes in den linken Vorhof. Bei Fehlmündung einer einzelnen Lungenvene ohne relevanten Links-Rechts-Shunt ($Q_p/Q_s < 1,5$) und asymptomatischem Patienten ist eine Behandlung im Kindes- und Jugendalter i. d. R. nicht notwendig. Das schließt Patienten mit Scimitar-Syndrom ohne assoziierten Herzfehler und ohne pulmonalarterielle Hypertonie ein.

Die Kohorte mit dem höchsten perioperativen Morbiditäts- und Mortalitätsrisiko stellen Säuglinge und Kleinkinder mit der infantilen Verlaufsform des Scimitar-Syndroms dar. [13, 21] Neben der pulmonalen Rezirkulation durch die PAPVC wird die Indikation zur chirurgischen Therapie bei begleitenden kardialen Fehlbildungen zusätzlich zum ASD oder einer Stenose der Scimitarvene gestellt. Aufgrund der deutlich erhöhten Verschlussrate der umgeleiteten Lungenvenen in dieser Patientengruppe sollte individuell entschieden werden, ob das initiale Therapiekonzept im Säuglingsalter ein alleiniger interventioneller Verschluss der AP-Kollateralen bzw. die Korrektur begleitender angeborener Herzfehler unter Belassen der PAPVC sein kann. Die PAPVC würde dann bei entsprechender klinischer Relevanz zu einem späteren Zeitpunkt mit niedrigerem Risiko operiert. [13, 19, 21]

Als Indikationen zur rechtsseitigen Pneumektomie bei Patienten mit Scimitar-Syndrom wurden in der Vergangenheit ein gescheiterter Korrekturversuch, eine therapierefraktäre PAH oder ein nicht resezierbarer Lungensequester gesehen.

Ein reproduzierbarer Effekt der einseitigen Pneumektomie auf die PHT ist jedoch nicht belegt.

8.2. Medikamentöse Behandlung

Bei PAPVC ist eine dauerhafte medikamentöse Therapie in aller Regel nicht notwendig.

Bei der ‚infantilen‘ Variante des Scimitar-Syndroms dient die medikamentöse Therapie der pulmonalarteriellen Hypertonie der klinischen Stabilisierung der Patienten.

8.3 Interventionelle Behandlung

Bei der ‚infantilen‘ Variante des Scimitar-Syndroms ist der katheterinterventionelle Verschluss relevanter aortopulmonaler Kollateralen zur rechten Lunge indiziert und kann als Erstmaßnahme – vor allem bei großem Sequester mit high flow-Situation - eine deutliche Stabilisierung der Patienten erzielen. [13, 20-22]

Reinterventionen nach vorheriger chirurgischer Korrektur einer PAPVC können im seltenen Fall einer postoperativ persistierenden pulmonalvenösen Obstruktionen zur Durchführung von Angioplastien und/oder Stentimplantation nach entsprechender multimodaler Bildgebung incl. invasiver Diagnostik (s.o.) indiziert sein. [31]

Nach Korrektur einer rechtsseitigen PAPVC mit postoperativer systemvenöser Obstruktion – speziell bei kleinen Kindern bzw. hypoplastischer r-SVC – können systemvenöse Angioplastiemaßnahmen notwendig werden. Diese sind chirurgischen Revisionen vorzuziehen. [23, 24]

Für ausgewachsene Patienten mit rechtsseitiger PAPVC in die proximale SVC und ASD vom Sinus venosus-Typ steht seit einigen Jahren in ausgewählten Zentren mit hoher katheterinterventioneller Expertise eine minimal invasive Therapieoption zur Verfügung. Hierbei wird in einer Katheterintervention mit Implantation eines ‚covered stents‘ zwischen RA und distaler SVC das ‚unroofing‘ der Lungenvenen vollständig überbrückt, damit der Septumdefekt funktionell verschlossen und das Lungenvenenblut in den LA geleitet. Diese komplexe Intervention setzt präinterventionell eine umfassende multimodale bildgebende Diagnostik voraus - evtl. incl. der Erstellung von 3-D-Modellen (s. Anhang X). [25-27]

8.4 Operative Behandlung

Die chirurgische Korrektur erfolgt i. d. R. unter Einsatz von Herz-Lungen-Maschine und kardioplegischem Herzstillstand. Die elektive Korrektur beim asymptomatischen Patienten sollte im Vorschulalter erfolgen.

Die geläufigsten OP-Techniken zur Korrektur einer PAPVC werden im Folgenden skizziert. Aufgrund der morphologischen Variabilität der Lungenvenenfehlöffnungen (s. Kapitel 3) existieren eine Reihe von technischen Modifikationen. Für detailliertere Informationen und Illustrationen wird auf den Anhang verwiesen.

Die häufigste Form der PAPVC mit Fehlmündung rechtsseitiger Lungenvenen in die proximale SVC und Sinus venosus Defekt wird meist mit Einnah präferentiell eines (ggf. zweier) Perikardpatches korrigiert. Die Lungenvenen werden mit einem den Sinus venosus-Defekt verschließenden Patch zum LA umgeleitet. Falls hierdurch eine Einengung der proximalen SVC mit Behinderung des systemvenösen Abstroms in den RA droht (cave: bilaterale Hohlvenen mit dominanter l-SVC und schmallumiger r-SVC!), wird die SVC mit einem zweiten Patch erweitert. [28] Um eine Schädigung der Sinusknotens zu verhindern, erfolgt die Inzision hierfür am lateralen Übergang der SVC zum RA.

Eine alternative chirurgische Technik, die häufig bei weiter distal in die SVC mündenden Lungenvenen angewendet wird, ist das Absetzen der SVC kranial der Lungenveneneinmündung mit anschließender Re-Implantation am rechten Herzohr (OP nach Warden), nachdem das Lungenvenenblut mittels Patch in den LA umgeleitet wurde. [23, 24, 29] Die Entscheidung über das OP-Verfahren erfolgt anhand der individuellen Anatomie und wird v.a. vom Abstand der fehlmündenden Lungenvenen zum cavo-atrialen Übergang und von den Dimensionen der SVC bestimmt.

Bei direkter Einmündung von Lungenvenen in den RA muss in der Regel der ASD vergrößert werden, um mittels Patchimplantation eine Umleitung des Pulmonalvenenblutes zum LA herstellen zu können. Alternativ werden Reimplantationstechniken angewendet (s. Anhang). Zur Umleitung bei der häufigsten Form der linksseitigen PAPVC wird die Verticalvene an ihrer Einmündungsstelle in die V. anonyma und kranial der Lungenveneneinmündung abgesetzt, nach unten geschwenkt und an das linke Herzohr anastomosiert. [30]

Die Korrektur der rechtsseitigen PAPVC in die IVC beim Scimitar-Syndrom erfolgt zumeist mittels Umleitung des rechtsseitigen Lungenvenenblutes von der Scimitar-Vene durch einen aus Perikardpatch konstruierten Tunnel zum ASD. Die Ligatur der Kollateralen zum Lungen-sequester wird angestrebt, sofern sie chirurgisch gut erreichbar sind. Insgesamt wurden diverse operative Techniken beschrieben, um der sehr variablen individuellen Anatomie mit den assoziierten pulmonalen Fehlbildungen gerecht zu werden. [15, 31, 32].

Illustrationen der häufigsten operativen Techniken und alternative OP-Verfahren finden sich im Anhang II. Bei gemischten Formen der PAPVC hängt das operative Vorgehen von der individuellen Anatomie ab und kann mit verschiedenen Techniken erfolgen.

8.5 Behandlungsergebnisse und Risiken

8.5.1 Perioperatives Management:

Das perioperative Management nach chirurgischer Korrektur einer PAPVC ist in aller Regel unkompliziert. Säuglinge und Kleinkinder mit der infantilen Verlaufsform des Scimitar-Syndroms mit präoperativer PH weisen allerdings ein deutlich erhöhtes perioperatives Risiko auf. Sie sind speziell bei begleitenden Atemwegsfehlbildungen durch lebensbedrohliche pulmonal-hypertensive Krisen gefährdet und bedürfen einer intensivierten Beatmungs- und Sedierungsstrategie bei invasiven Maßnahmen.

8.5.2 Behandlungsergebnisse und Komplikationen

Die elektive chirurgische Korrektur einer isolierten PAPVC ist mit Ausnahme der infantilen Verlaufsform des Scimitar-Syndroms mit einer sehr geringen perioperativen Mortalität belastet (< 1 %, ältere Kinder 0,4%). [5 31]

Für die häufigsten Varianten der rechtsseitigen PAPVC in RA / SVC können mit den o.g. Therapiestrategien für die elektive Korrektur exzellente Ergebnisse mit nahezu fehlender Mortalität und Komplikationsraten im niedrigen einstelligen Prozentbereich erzielt werden. [28] Es besteht aber eine eindeutige Altersabhängigkeit mit erhöhtem Komplikationsrisiko für kleinere Kinder, so dass elektive Eingriffe möglichst bis in das Vorschulalter prolongiert werden sollen. [33] Auch die Reinterventionsraten nach Warden-OP bei kleinen Kindern liegen höher als bei Jugendlichen und Erwachsenen. [23, 24]

Die 2-Patch-Technik zur Korrektur der häufigsten Variante der rechtsseitigen PAPVC mit Inzision am cavoatrialen Übergang wurde zur Schonung der Sinusknotenfunktion entweder modifiziert oder in einigen Zentren sogar ganz verlassen. [28, 33, 34, 35]

Systemvenöse oder pulmonalvenöse Obstruktionen werden abhängig von der präoperativen Anatomie und dem OP-Verfahren in 6-8 % der Patienten beschrieben. Sie können längere Zeit asymptomatisch verlaufen und erfordern häufig eine Schnittbildtechnik und ggf. eine invasive Diagnostik zur exakten Abklärung. Die Behandlung der postoperativen systemvenösen Obstruktion erfolgt primär katheterinterventionell ([Stent-]Angioplastie), während eine pulmonalvenöse Obstruktion meist eine chirurgische Revision erfordert. [24, 31]

Scimitar-Syndrom:

Für das Scimitar-Syndrom wird eine Mortalität über alle Altersgruppen von 4-6 % berichtet. [13, 30] Für die Hochrisikogruppe der Säuglinge und Kleinkinder mit der infantilen Verlaufsform des Scimitar-Syndroms und zusätzlichen kardialen oder broncho-pulmonalen Fehlbildungen und manifester pulmonaler Hypertension wurden aber auch Mortalitätsraten > 20 % publiziert. [21, 36] Die perioperative Mortalität konnte in den letzten Jahren mit einer risikoadaptierten Therapiestrategie und verbessertem perioperativen Management deutlich reduziert werden. [8, 13, 21, 22, 31] Bedeutendste Risikofaktoren für ein perioperatives Versterben waren eine pulmonalarterielle Hypertonie mit > 50 % Systemdruck und begleitende angeborene Herzfehler.

Die schwerwiegendste Komplikation im mittelfristigen Verlauf stellen postoperative Obstruktionen des pulmonalvenösen Abstroms aus der umgeleiteten Scimitarvene dar. Sie wurden mit einer Häufigkeit von 15 bis > 50 % der Fälle diagnostiziert und traten

unabhängig von der angewendeten OP-Technik i. Vgl. zu den anderen Formen der PAPVC überproportional häufig auf. [13, 21, 31, 39] Auch für diese Komplikation besteht eine ausgeprägte Altersabhängigkeit (Sgl. 33 %, Kinder 20 %, Adoleszenten/Erwachsene 14 %) zuungunsten von Säuglingen und Kleinkindern. Bei inverser linearer Korrelation zwischen OP-Alter und Entwicklung von Pulmonalvenenstenosen im Verlauf sollten elektive Korrekturoperation einer isolierten PAPVC in die proximale IVC in diesen Altersgruppen deshalb vermieden werden. [13, 31]

Kernaussage 2: Leitlinie Partielle Lungenvenenfehlmündung

Behandlungsergebnisse



- Die elektive operative Korrektur der PAPVC geht mit einer niedrigen Mortalität einher.
- Die funktionellen Resultate nach chirurgischer Korrektur einer PAPVC sind i. d. R. auch im Langzeitverlauf exzellent.
- Komplikationen im mittel- und langfristigen Verlauf können die Entwicklung von pulmonalvenösen und systemvenösen Stenosen und die Entwicklung einer Sinusknotendysfunktion mit behandlungspflichtiger Bradyarrhythmie sein.
- Die Sinusknotendysfunktion kann über einen längeren Zeitraum klinisch inapparent verlaufen.
- Eine deutlich höhere und altersabhängige Morbidität und Mortalität weisen Patienten mit einer infantilen Verlaufsform des Scimitar-Syndroms auf.
- Der interventionelle Verschluss von aorto-pulmonalen Kollateralen erlaubt eine kardiovaskuläre Stabilisierung bei jungen Säuglingen mit Scimitar-Syndrom, die eine Operation der PAPVC bis ins Vorschulalter prolongieren kann.

Empfehlung 2: Leitlinie PAPVC**Operative Therapie im Kindesalter**

Die elektive Korrektur einer PAPVC mit Volumenbelastung des rechten Herzens ($Q_p/Q_s > 1,5$) soll im Vorschulalter erfolgen.	Green
Die elektive Korrektur einer PAPVC ohne Volumenbelastung des rechten Herzens ($Q_p/Q_s < 1,5$) sollte nicht im Kindes- und Jugendalter erfolgen.	Red
Bei der infantilen Verlaufsform des Scimitar-Syndroms sollen vor der chirurgischen Versorgung die aorto-pulmonalen Kollateralen interventionell verschlossen werden.	Green
Beim isolierten Scimitar-Syndrom ohne kardiale Begleitfehlbildungen sollte die operative Korrektur nur bei relevanter Rechtsherzbelastung erfolgen.	Yellow
Die operative Korrektur einer PAPVC bei Scimitar-Syndrom ohne kardiale Begleitfehlbildungen sollte nicht im Säuglings- und Kleinkindalter erfolgen.	Red
Die elektive operative Korrektur der PAPVC bei Scimitar-Syndrom mit Volumenbelastung des rechten Herzens sollte im Vorschulalter erfolgen.	Yellow
Asymptomatische Patienten mit Scimitar-Syndrom ohne relevante Rechtsherzbelastung sollen nicht operiert werden.	Red
Die isolierte linksseitige PAPVC ohne Volumenbelastung des rechten Herzens sollte nicht korrigiert werden.	Red
Die isolierte rechtsseitige PAPVC ohne Vorhofseptumdefekt ohne relevante Volumenbelastung des RV ($Q_p/Q_s < 1,5$) sollte nicht korrigiert werden.	Red
Die Operation bei rechtsseitiger PAPVC bei bilateralen Hohlvenen mit schmallumiger r-SVC sollte möglichst prolongiert werden.	Yellow
Bei der operativen Korrektur eines begleitenden Shunt-Vitiums im Säuglingsalter kann bei Patienten mit Scimitar-Syndrom das Belassen der PAPVC mit dem Ziel einer späteren Korrektur erwogen werden.	Grey

8.6 Prognose

Allen Korrekturverfahren gemeinsam ist das Risiko der Entwicklung pulmonalvenöser Obstruktionen (PVO); dieses Risiko ist bei der Korrektur des Scimitar-Syndroms im Säuglingsalter unabhängig vom OP-Verfahren am höchsten. PVO verlaufen dabei bei bis zu 2/3 der Patienten sowohl vor erneuter Behandlung als auch nach interventionellen oder chirurgischen Revisionseingriffen lange Zeit asymptomatisch. [7, 13, 21, 22, 31]

- **PAPVC** (ohne Scimitar-Syndrom): Risiko postoperativer PVO < 2 % nach 15 Jahren [7]
- **Scimitar-Syndrom**: in einem historischen Gesamtkollektiv waren nach 5 Jahren ca. 50 % der Patienten betroffen, im Säuglingsalter bis zu 100 % [7, 21];

Multicenter-Daten aus Europa berichten unabhängig von OP-Verfahren über ein Risiko für eine postoperative PVO von ca. 15 % nach 3 Jahren. [13]

Negative prognostische Faktoren für Mortalität und Morbidität im Langzeitverlauf sind assoziierte angeborene Herzfehler und eine präoperative pulmonal Hypertonie.

Weitere mögliche Komplikationen nach Korrekturoperation sind

- Obstruktionen der r-SVC bei rechtsseitiger PAPVC und bilateralen Hohlvenen mit dominanter I-SVC
- Obstruktionen der SVC nach Umleitung zum RA im Rahmen der Korrektur der häufigsten Variante der PAPVC (Warden-OP: SVC-Stenosen in 10-17 % (22-23))
- Verlust der Sinusknotenfunktion nach Korrektur der PAPVC rechts mit Doppel-Patch-Technik. Die Häufigkeitsangaben notwendiger Schrittmacher-Implantationen wird zwischen 1 % nach 15 Jahren (7) und 17 % nach 30 Jahren (24) angegeben.

9. Verlauf und Nachsorge

Die allermeisten Patienten sind nach Korrektur einer PAPVC klinisch asymptomatisch und bedürfen im Verlauf jenseits der frühpostoperativen Phase planmäßige kardiologische Kontrollen lediglich in größeren Intervallen (vergleichbar zu Patienten nach ASD-Verschluss). Abklärungsbedürftige und potentiell therapiepflichtige Residualbefunde, die eine weiterführende Diagnostik indizieren, sind

- Re-Obstruktionen des pulmonalvenösen Abstroms
- Obstruktion der r-SVC
- pulmonalarterielle Hypertonie
- seitendifferente Lungendurchblutung (cave: Pulmonalvenenstenosen!)

- Sinusknotendysfunktion mit Bradyarrhythmien

Der klinische V. a. systemvenöse und pulmonalvenöse Obstruktionen indiziert eine Schichtbildgebung und ggf. auch eine Herzkatheterdiagnostik. Bevorzugte Bildgebung in Ergänzung zur TTE ist ab dem Grundschulalter die MRT. Bestätigt sich der V.a. eine relevante pulmonal- oder systemvenöse Obstruktion in der Schichtbildgebung, ist eine Katheteruntersuchung mit selektiven Angiographien indiziert, um deren hämodynamische Relevanz zu bestimmen. In der gleichen Prozedur können ggf. auch Angioplastien und/oder Stentimplantationen durchgeführt werden.

Bei Hinweisen auf eine Sinusknotendysfunktion sollten Langzeit-EKG-Kontrollen und bei älteren Kindern Ergometrien erfolgen, die helfen können, eine Sinusknotendysfunktion mit chronotroper Inkompetenz zu demaskieren. [16]

Empfehlung 3: Leitlinie Partielle Lungenvenenfehlmündung

Verlauf und Prognose nach chirurgischer Korrektur



Nach Korrektur einer PAPVC sollen regelmäßige kinder-kardiologische Kontrolluntersuchungen erfolgen.	
Bei Hinweisen auf eine pulmonalvenöse oder systemvenöse Obstruktion soll eine ergänzende Schichtbilddiagnostik erfolgen.	
Bestätigt sich der V.a. eine relevante pulmonalvenösen oder systemvenösen Obstruktion in der Schichtbildgebung, soll eine Herzkatheteruntersuchung mit selektiven Angiographien erfolgen.	
Nach operativer Korrektur oder interventioneller Therapie einer rechtsseitigen PAPVC mit Sinus venosus-Defekt sollten im Verlauf wiederholt Standard-EKGs und LZ-EKGs abgeleitet werden.	
Bei Hinweisen auf die Entwicklung einer Sinusknotendysfunktion im postoperativen Verlauf sollte eine ergometrische Belastungsuntersuchung zur Dokumentation bzw. zum Ausschluss einer chronotropen Inkompetenz erfolgen.	

10. Erwachsene mit angeborenem Herzfehler (EMAH)

Die Ausführungen für die Verlaufskontrollen nach chirurgischer Korrektur einer PAPVC im Kindesalter gelten sinngemäß auch für das Erwachsenenalter.

Primär im Erwachsenenalter diagnostizierte PAPVC sind keine Rarität, speziell, wenn kein relevanter ASD vorliegt. Die Erstdiagnose einer PAPVC im Erwachsenenalter ist mit der transthorakalen Echokardiographie nur eingeschränkt zu stellen. Auch die ‚adulte‘ Form des Scimitar-Syndroms wird häufig als Zufallsbefund in einem Röntgenbild des Thorax diagnostiziert. Bei allen Volumenbelastungen des rechten Herzens, die nicht durch einen ASD erklärt sind, sollte eine ergänzende Schichtbilddiagnostik (präferentiell eine MRT, alternativ eine CT-Angiographie) erfolgen, um die Anatomie zu klären. Die Indikationen zur chirurgischen Therapie ergeben sich aus der Kombination aus klinischer Symptomatik und dem Ausmaß der Volumenbelastung des RV.

Dabei resultiert aus einer PAPVC von nur einem Lungenlappen ohne begleitenden ASD i. d. R. keine therapiepflichtige Volumenbelastung, die eine operative Behandlung rechtfertigt. [6, 7] Patienten mit nicht korrigierter PAPVC sollten regelmäßig kardiologisch kontrolliert werden. Liegen Hinweise auf eine Volumenbelastung des RV vor (ca. 15% der Fälle), ist eine weiterführende Diagnostik (MRT +/- HK) indiziert.

Da bei relevantem Shuntvolumen ($Q_p:Q_s > 1,5$) und lange bestehender pulmonaler Rezirkulation eine sekundäre PHT mit dann erhöhtem perioperativen Risiko entstehen kann, sollte deren Ausmaß vor der chirurgischen Therapie – evtl. einschließlich Durchführung eines Vasoreagibilitätstests – bestimmt werden. [37, 38]

Die chirurgische Therapie richtet sich nach der individuellen Anatomie und unterscheidet sich nicht grundsätzlich von der operativen Behandlung im Kindesalter (s. 8.3 und Anhang A). Für rechtsseitige PAPVC in die distale SVC können Gefäßinterponate eingesetzt werden. Für die häufigste Variante der rechtsseitigen PAPVC in Kombination mit einem Sinus venosus-Defekt steht seit einigen Jahren für ausgewählte Patienten eine minimal-invasive katheterinterventionelle Therapie der funktionellen Korrektur mittels ‚covered stent‘ zur Verfügung (s. 8.2 und Anhang III).

<ul style="list-style-type: none"> • Bei Patienten mit nicht korrigierter PAPVC und nach operativer Korrektur sollen regelmäßige kardiologische Kontrolluntersuchungen erfolgen. 	
<ul style="list-style-type: none"> • Bei allen Volumenbelastungen des rechten Herzens, die nicht durch einen ASD erklärt sind, sollte eine ergänzende Schichtbilddiagnostik (präferentiell eine MRT) erfolgen. 	
<ul style="list-style-type: none"> • Vor operativer Korrektur einer PAPVC soll eine hämodynamische Evaluation des Shuntvolumens erfolgen (MRT oder HK). 	
<ul style="list-style-type: none"> • Die Fehlmündung der Lungenvenen nur eines Lungenlappens ohne begleitenden ASD sollte i. d. R. keine operative Behandlung erfolgen. 	
<ul style="list-style-type: none"> • Vor operativer Korrektur einer PAPVC sollte eine invasive Bestimmung des PA-Drucks und des Lungengefäßwiderstands erwogen werden. 	
<ul style="list-style-type: none"> • Die Korrektur einer rechtsseitigen PAPVC in Kombination mit einem Sinus-venosus-Defekt kann bei ausgewachsenen Patienten in ausgewählten Fällen mittels minimal-invasiver katheterinterventioneller Therapie erfolgen. 	
<ul style="list-style-type: none"> • Eine Schwangerschaft wird bei Patientinnen mit nicht korrigierter PAPVC und moderater Volumenbelastung i. d. R. gut toleriert, so dass keine speziellen Therapiemaßnahmen notwendig sind. 	

10.1. Schwangerschaft

Nach Korrektur einer PAPVC besteht in nahezu allen Fällen eine stabile Kreislaufsituation. Spezifische Risiken für eine Schwangerschaft bestehen daher nur in Ausnahmefällen.

Lediglich für Patientinnen mit einer pulmonalarteriellen Hypertonie aufgrund eines postoperativen Verschlusses der umgeleiteten Lungenvenen besteht abhängig von deren Ausmaß ein erhöhtes Risiko für eine Kreislaufkompromittierung.

Eine Patientin mit nicht korrigierter PAPVC und moderater Volumenbelastung toleriert eine Schwangerschaft i. d. R. gut, so dass keine speziellen Therapiemaßnahmen notwendig sind. Spezifische fetale Risiken sind ebenfalls nicht beschrieben. Eine Indikation zur elektiven Sectio aus mütterlicher Indikation besteht nicht.

11. Durchführung der Diagnostik und Therapie

Die Koordination und Durchführung der Diagnostik erfolgt durch einen Arzt für Kinder- und Jugendmedizin mit Schwerpunktbezeichnung Kinder- und Jugendkardiologie; bei Erwachsenen durch einen Arzt mit Zusatzweiterbildung Spezielle Kardiologie für Erwachsene mit angeborenen Herzfehlern (EMAH) bzw. einen EMAH-zertifizierten Arzt. Die pränatale Diagnostik und Beratung soll durch einen DEGUM II/III qualifizierten Pränatalmediziner in Kooperation mit einem Kinderkardiologen durchgeführt werden. Therapeutische Maßnahmen obliegen bei Kindern und Jugendlichen (Transition 17-21 Jahre) der Verantwortung eines Arztes für Kinder- und Jugendmedizin mit Schwerpunktbezeichnung Kinder- und Jugendkardiologie, bei Erwachsenen eines Arztes für Spezielle Kardiologie für Erwachsene mit angeborenen Herzfehlern (EMAH) bzw. eines EMAH-zertifizierten Arztes. Operative Eingriffe sollen altersunabhängig von einem Herzchirurgen mit Zertifikat „Chirurgie angeborener Herzfehler“ in einem kinderherzchirurgischen Zentrum bzw. einem zertifizierten Zentrum für Erwachsene mit angeborenen Herzfehlern erfolgen.

12. Literatur

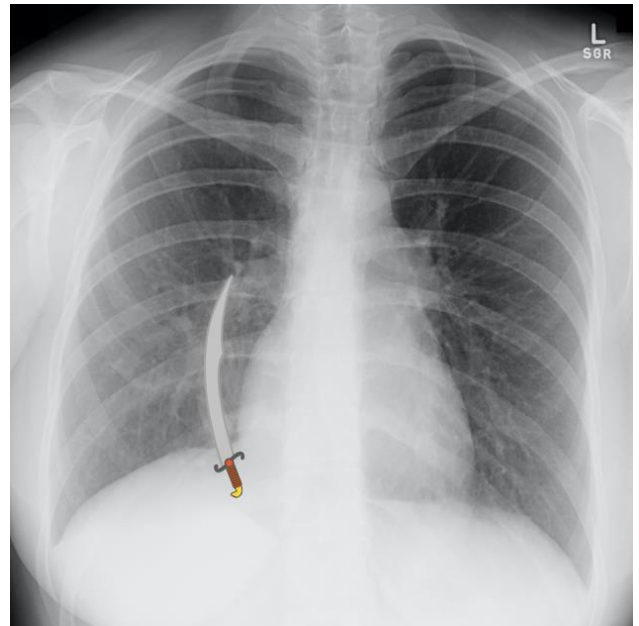
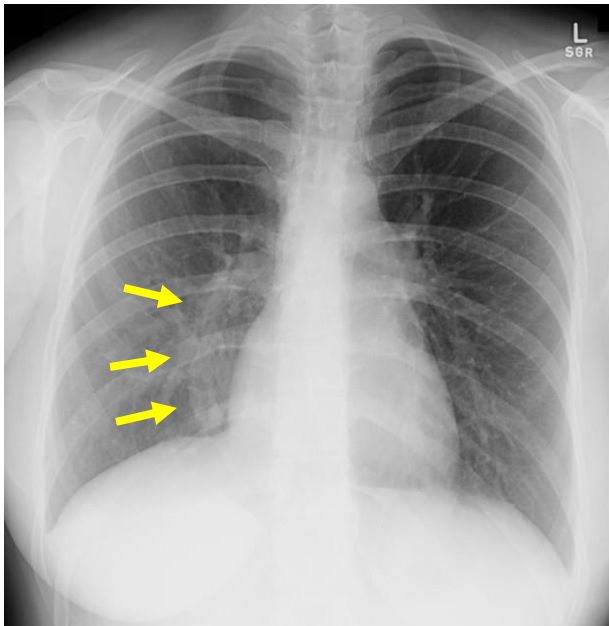
1. Soriano BD, Fulton DR, Armsby C, Triedman JK. Partial anomalous pulmonary venous return. In: UpToDate, Waltham, MA. [aktualisiert Oktober 2023; abgerufen März 2024]
2. Konduri A, Aggarwal S. Partial and Total Anomalous Pulmonary Venous Connection. [Updated 2023 Jul 17]. In: StatPearls [Internet]. Treasure Island (FL): StatPearls Publishing; 2024 Jan-. Available from: <https://www.ncbi.nlm.nih.gov/books/NBK560707/>
3. Van Praagh, S., Carrera, M.E., Sanders, S., Mayer, J.E., and Van Praagh, R. Partial or total direct pulmonary venous drainage to right atrium due to malposition of septum primum (anatomic and echocardiographic findings and surgical treatment; a study based on 36 cases) . Chest. 1995; 107: 1488–1498
4. Van Praagh S, Carrera ME, Sanders SP, et al. Sinus venosus defects: unroofing of the right pulmonary veins: anatomic and echocardiographic findings and surgical treatment. Am Heart J 1994; 128:365-79.
5. Alsoufi B, Cai S, Van Arsdell GS, et al. Outcomes after surgical treatment of children with partial anomalous pulmonary venous connection. Ann Thorac Surg 2007; 84:2020
6. Hatipoglu S, Almogheer B, Mahon C, et al. Clinical Significance of Partial Anomalous Pulmonary Venous Connections (Isolated and Atrial Septal Defect Associated) Determined by Cardiovascular Magnetic Resonance. Circ Cardiovasc Imaging 2021; 14:e012371.
7. Shah AH, Oechslin E, Benson L, et al. Long-Term Outcomes of Unrepaired Isolated Partial Anomalous Pulmonary Venous Connection With an Intact Atrial Septum. Am J Cardiol 2023; 201:232.
8. Seller N, Yoo SJ, Grant B, Grosse-Wortmann L. How many versus how much: comprehensive haemodynamic evaluation of partial anomalous pulmonary venous connection by cardiac MRI. Europ Radiol 2018; 28:4598-4606.

9. Dupuis C, Charaf LAC, Breviere GM, Abou P . “Infantile” form of the scimitar syndrome with pulmonary hypertension. *Am Cardiol* 1993;71:1326-30
10. Dupuis C, Charaf LAC, Breviere GM, Abou P, Remy-Jardin M, Helmius G. The “adult” form of the scimitar syndrome *Am J Cardiol* 1992;70:502-7.
11. Bonnet D, Szezepanski I, Delacourt C, Malkezadeh-Milani S, Levy M. Multifactorial pulmonary hypertension in infantile scimitar syndrome. *Archives Cardiovasc Dis* 2022;115:142-150.
12. Chemin A, Bonnet D, Le Bourgeois M, et al. Respiratory outcome in children with scimitar syndrome. *J Pediatr* 2013; 162:275.
13. Vida VL, Guariento A, Milanese O, Gregori D, and Stellin G, on the Scimitar Syndrome study group The natural history and surgical outcome of patients with scimitar syndrome: a multi-centre European study. *Europ Heart J* 2018; 39:1002-1011. Doi 10.1093/eurheart/ehx526.
14. Lindinger A, G. Schwedler G, Hense HW: Prevalence of Congenital Heart Defects in Newborns in Germany: Results of the First Registration Year of the PAN Study (July 2006 to June 2007). *Klin Paediatr* 2010; 222:321-326.
15. Gudjonsson U, Brown JW. Scimitar Syndrome. *Semin Thorac Cardiovasc Surg Pediatr Card Surg Ann* 2006; 9:56-62.
16. Pace Napoleone C, Mariucci E, Angeli E, et al. Sinus node dysfunction after partial anomalous pulmonary venous connection repair. *J Thorac Cardiovasc Surg* 2014; 147:1594.
17. Paladini D, Pistorio A, Wu LH, Meccariello G, Lei T, Tuo G, Donarini G, Marasini M, Xie HN. Prenatal diagnosis of total and partial pulmonary venous connection: multicenter cohort study and meta-analysis. *Ultrasound Obstet Gynecol* 2018; 52:24-34.
18. Bhide A, Murphy D, Thilaganathan B, Carvalho JS. Prenatal findings and differential diagnosis of scimitar syndrome and pulmonary sequestration. *Ultrasound Obstet Gynecol* 2010; 35:398-404.
19. Vida VL, Padrini M, Boccuzzo G, Agnoletti G, Bondanza S, Butera G, Chiappa E, Marasini M, Pilati M, Pongiglione D, Russo MG, Castaldi B, Santoro G, Spadoni I, Stellin G, Milanese O. Italian Society of Pediatric Cardiology. Natural history and clinical outcome of ‘uncorrected’ scimitar syndrome patients: a multicenter study of the Italian Society of Pediatric Cardiology. *Rev Esp Cardiol* 2013;66:556-560.
20. Uthaman B, Abushaban L, Al-Qbandi M, Rathinasamy J. The impact of anomalous systemic arterial supply on scimitar syndrome presenting during infancy. *Cath Cardiovasc Interv* 2008;71(5):671-678.
21. Dusenbery SM, Geva T, Seale A, et al. Outcome predictors and implications for management of scimitar syndrome. *Am Heart J* 2013; 165:770.
22. Brink J, Yong MS, d’Udekem Y, et al. Surgery for scimitar syndrome: the Melbourne experience. *Interact Cardiovasc Thorac Surg* 2015; 20:31. Lim SC, Kwak JG, Cho S, et al. Outcomes of the Warden Procedure for Anomalous Pulmonary Venous Return to the Superior Vena Cava: A 17-Year Experience. *J Chest Surg* 2022; 55:206.
23. Graham G, Dearani JA, Mathew J, Miranda WB, King KS, Schaff HV, Stephens ES. Partial Anomalous Pulmonary Venous Connection With Intact Atrial Septum: Early and Midterm Outcomes. *Ann Thorac Surg* 2023; 115:1479.
24. Baruteau AE, Hascoet S, Malekzadeh-Milani S, Batteux C, Karsenty C, Ciobotaru V, Thambo JB, Fraisse A, Boudjemline Y, Jalal Z. Transcatheter Closure of Superior Sinus Venous Defects. *J Am Coll Cardiol Interv.* 2023 Nov, 16 (21) 2587–2599.
25. Hansen JH, Duong P, Jivanji SGM, Jones M, Kabir S, Butera G, Qureshi SA, Rosenthal E. Transcatheter Correction of Superior Sinus Venous Atrial Septal Defects as an Alternative to Surgical Treatment. *J Am Coll Cardiol* 2020;75:1266–78.
26. Rosenthal E, Qureshi SA, Jones M, Butera G, Sivakumar K, Boudjemline Y, Hijazi ZM, Almaskary S, Ponder RD, Salem MM, Walsh K, Kenny D, Hascoet S, Berman DP, Thomson J, Vettukattil JJ, Zahn EM. Correction of sinus venous atrial septal defects with the 10 zig covered Cheatham-platinum stent – An international Registry. *Cath Cardiovasc Interv* 2021;98:128-136.
27. Burkhart HM, Thompson JL, Mir A. Commentary: Single-patch, two-patch, caval division ... and double-decker? *J Thorac Cardiovasc Surg* 2019;157:1978.
28. Gustafson RA. Cavo-Atrial Anastomosis Technique for Partial Anomalous Pulmonary Venous Connection to the Superior Vena Cava—The Warden Procedure. *Operative Techniques in Thoracic and Cardiovascular Surgery* 2006; 11:22.

29. El Bardissi AW, Dearani JA, Suri RM, Danielson GK. Left sided partial anomalous pulmonary venous connections. *Ann Thorac Surg*. 2008;85(3):1007–1014. doi: 10.1016/j.athoracsur.2007.11.038.
30. Chowdhury UK, Anderson RH, Sankhyan LK, George N, Pandey NN, Chauhan AS, Arora Y, Goja S. Surgical management of the scimitar syndrome. *J Card Surg*. 2021 Oct;36(10):3770-3795. doi: 10.1111/jocs.15857.
31. van de Woestijne PC, Verberkmoes N, Ad J.J.C. Bogers AJJC. Partial anomalous pulmonary venous connection (including scimitar syndrome). MMCTS manual, published on behalf of the EACTS . doi:10.1093/mmcts/mmt001.
32. Stewart RD, Baillard F, Kelle AM, Backer CM, Young L, Mvroudis C. Evolving surgical strategy for sinus venosus atrial septal defect: Effect on sinus node function and late venous obstruction. *Ann Thor Surg* 2007;84(5):1651-1655.
33. Binsalamah ZM, Ibarra C, Edmunds EE, Qureshi AM, Adachi I, Caldarone CA, Imamura M, McKenzie ED, Heinle JS, Spigel ZA. Younger age at operation is associated with reinterventions after the Warden procedure. *Ann Thorac Surg* 2021;111(6):2059-2065.
34. Backer CL. Evolution and current results of a unified strategy for sinus venosus surgery. *Ann Thor Surg* 2021;111(3):980-986.
35. Jaschinski C, Cussigh C, Fonseca E, Bruckner T, Karck M, Loukanov T. A wide comparison of techniques for repair of PAPVCs: One institution's 20 year experience. *Thorac Cardiovasc Surg* 2020;68:15-23.
36. Vida VL, Vida VL, Padalino MA, Boccuzzo G, Tarja E, Berggren H, Carrel T, Cicek S, Crupi G, Di Carlo D, Di Donato R, Fragata J, Hazekamp M, Hraska V, Maruszewski B, Metras D, Pozzi M, Pretre R, Rubay J, Sairanen H, Sarris G, Schreiber C, Meyns B, Tlaskal T, Urban A, Thiene G, Stellin G, Scimitar Syndrome. A European Congenital Heart Surgeons Association (ECHSA) multicentric study. *Circulation* 2010;122:1159-1166.
37. Stout KK, Daniels CJ, Aboulhosn JA, et al. 2018 AHA/ACC Guideline for the Management of Adults With Congenital Heart Disease: Executive Summary: A Report of the American College of Cardiology/American Heart Association Task Force on Clinical Practice Guidelines. *J Am Coll Cardiol* 2019; 73:1494.
38. Baumgartner H, De Backer J, Babu-Narayan SV, Budts W, Chessa M, Diller GP, Lung B, Kluin J, Lang IM, Meijboom F, Moons P, Mulder BJM, Oechslin E, Roos-Hesselink JW, Schwerzmann M, Sondergaard L, Zeppenfeld K. 2020 ESC Guidelines for the management of adult congenital heart disease. *Eur Heart J*. 2021; 42: 563-645.

ANHANG

I. Thorakale Röntgenbilder beim Scimitar-Syndrom

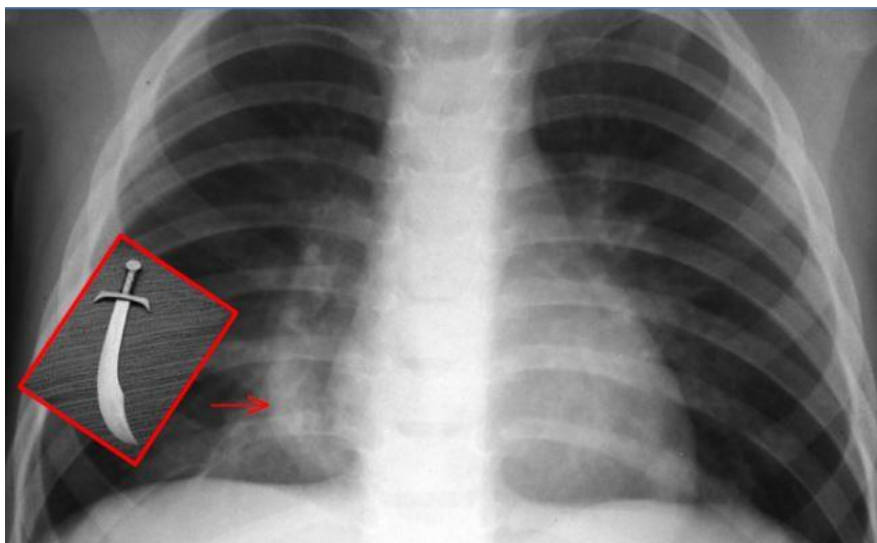


A.

B.

Röntgenbild einer 25-jährigen Frau mit dem typischen Befund einer rechts parakardial in vertikaler Richtung verlaufenden Verdichtung (gelbe Pfeile), die nach medial unter das Zwerchfell zieht und der nach infrakardial in die IVC fehmündenden rechtsseitigen Lungenvene entspricht (A). Der Verlauf dieser Vene erinnert an einen türkischen Krummsäbel („Scimitar“), der somit namensgebend für diese Form der PAPVC wurde (B).

[Gaillard F, Sharma R, Collins E, et al. Scimitar syndrome. Reference article. <https://radiopaedia.org/articles/2027>]



C.

Dieser typische Röntgenbefund der fehmündenden Lungenvene (roter Pfeil) wird in der Literatur auch als ‚Scimitar Zeichen‘ bezeichnet.

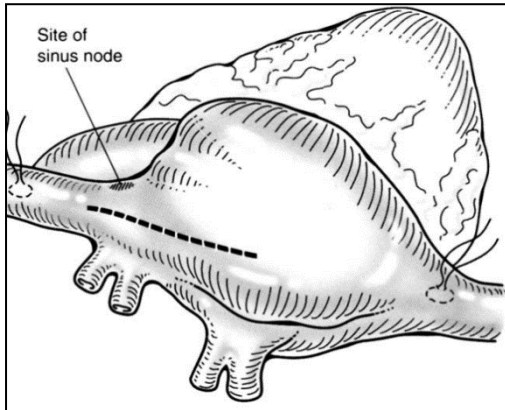
[<https://radrounds.com/radiology-case-images-teaching-file/scimitar-sign/>]

II. OP-Techniken zur Korrektur einer PAPVC

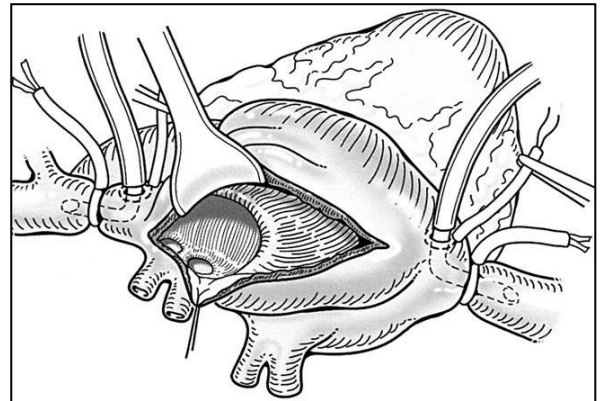
A: Rechtsseitige PAPVC mit Sinus venosus-Defekt (häufigste Form der PAPVC)

„Rerouting“ Technik: Umleitung des Lungenvenenflusses mittels Patch.

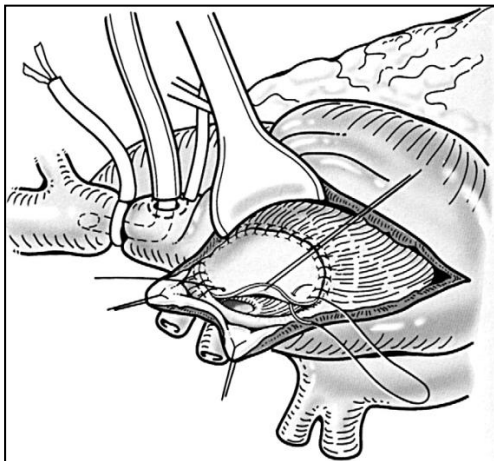
[J. William Gaynor: Management of Sinus Venosus Defects. Semin Thorac Cardiovasc Surg Pediatr Card Surg Ann 2006; 9:35-39]



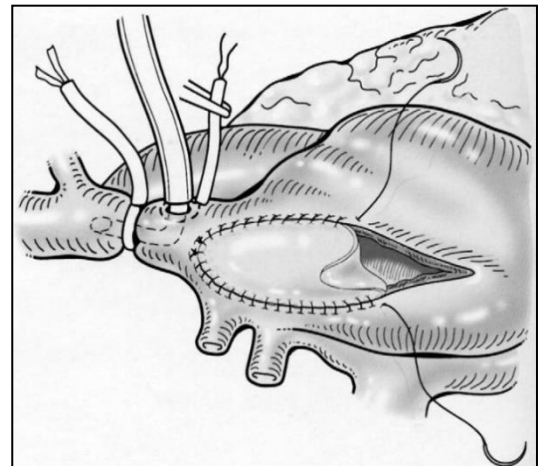
1. Querinzision am rechten Vorhof unter Berücksichtigung der Lage des Sinusknotens



2. Darstellung des Situs mit Sinus venosus Defekt und PAPVC



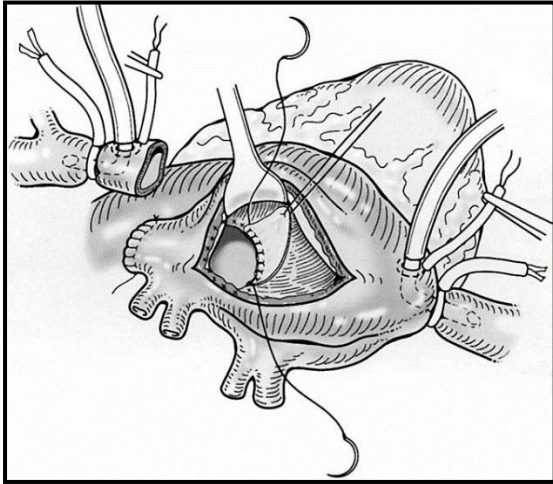
3. Verschluss des Sinus venosus-Defektes mit Perikard-Patch



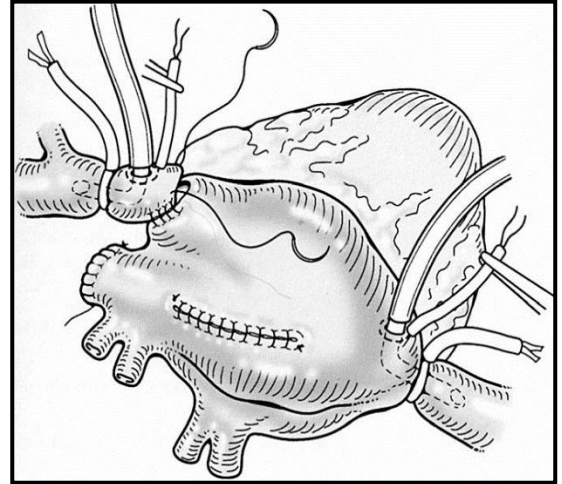
4. Verschluss der Atriotomie mit einem zweiten Patch mit Erweiterung der proximalen SVC

B: Rechtsseitige PAPVC mit Sinus venosus-Defekt (häufigste Form der PAPVC)

„Warden Repair“



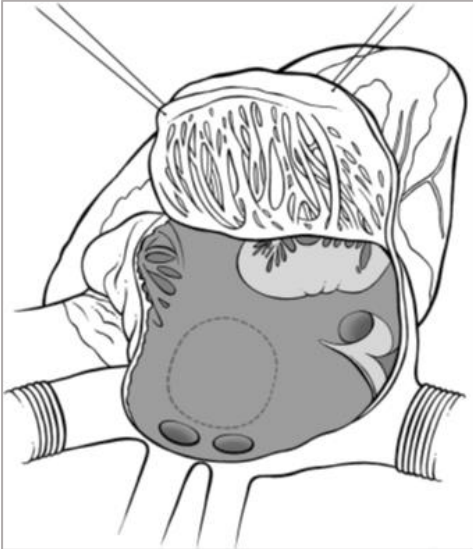
1. Absetzen der SVC oberhalb der Einmündung der Lungenvenen, Patchverschluss des Sinus venosus-Defektes zur Umleitung der Lungenvenen



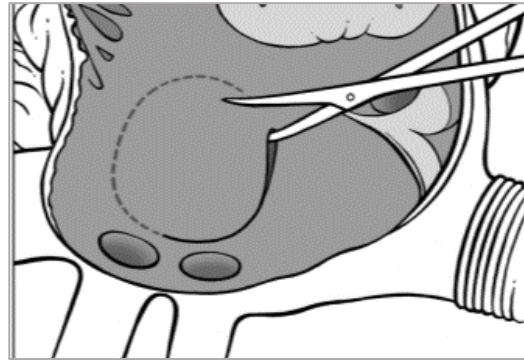
2. direkter Verschluss der Atriotomie. Anastomose der SVC an das Vorhofrohr,

C: Isolierte rechtsseitige PAPVC zum rechten Vorhof *OHNE* ASD

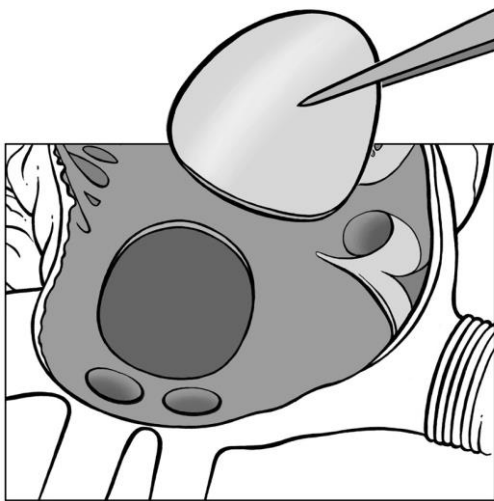
„Rerouting“-Technik: Umleitung der fehlmündenden Lungenvenen mittels Patch
[van de Woestijne PC, Verberkmoes N, Ad J.J.C. Bogers AJJC. Partial anomalous pulmonary venous connection (including scimitar syndrome). doi:10.1093/mmcts/mmt001]



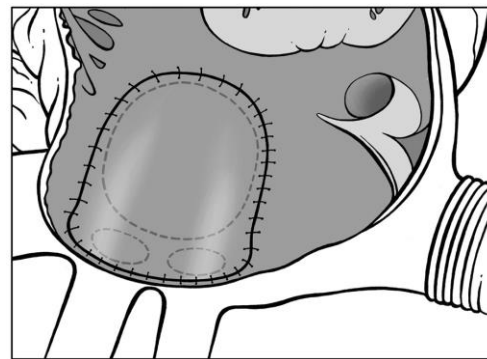
1. Exposition des Situs über eine rechtsseitige Atriotomie



2. Inzision im Bereich der Fossa ovalis (oder Vergrößerung eines bestehenden Defekts)



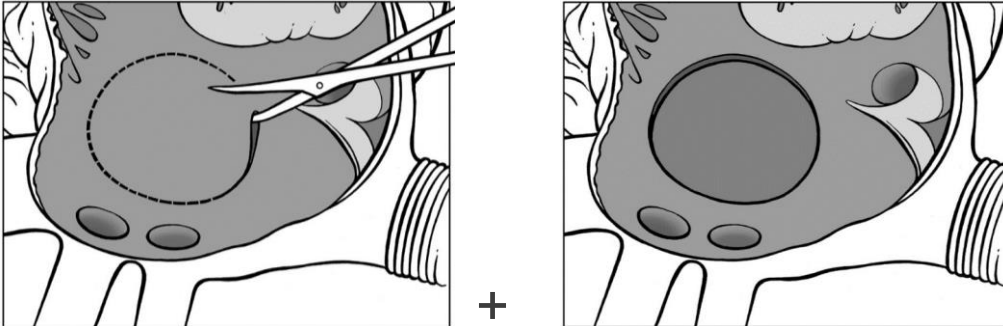
+



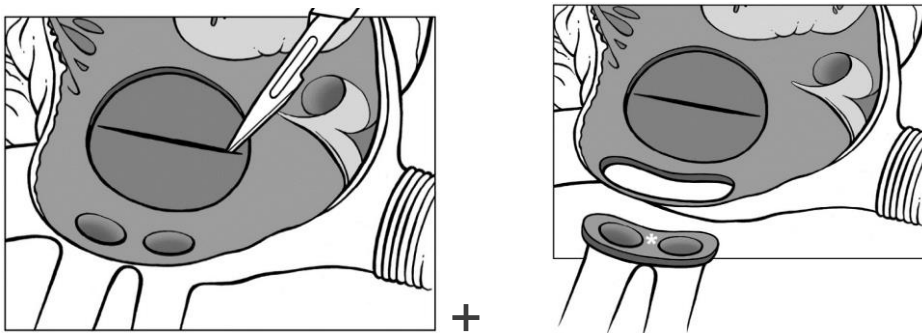
3. Umleitung des PV-Blutes in den LA durch diesen Defekt mit singulärem Perikard-Patch

D: Direkte Fehlmündung rechtsseitiger PV in den RA

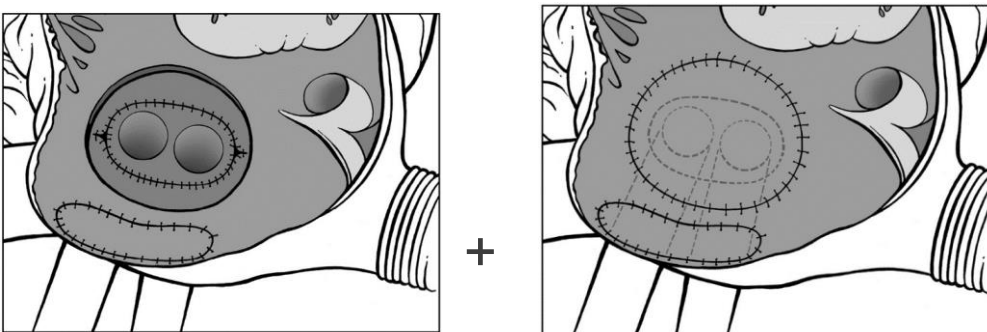
„Reimplantations-Technik“: Anastomosierung der fehlmündenden Lungenvenen an den LA
[Pieter C. van de Woestijne*, Niels Verberkmoes and Ad J.J.C. Bogers: Partial anomalous pulmonary venous connection (including scimitar syndrome). doi:10.1093/mmcts/mmt001]



1. nach Atriotomie Schaffung /Vergrößerung eines Fossa ovalis Defekts im IAS und Exposition des LA



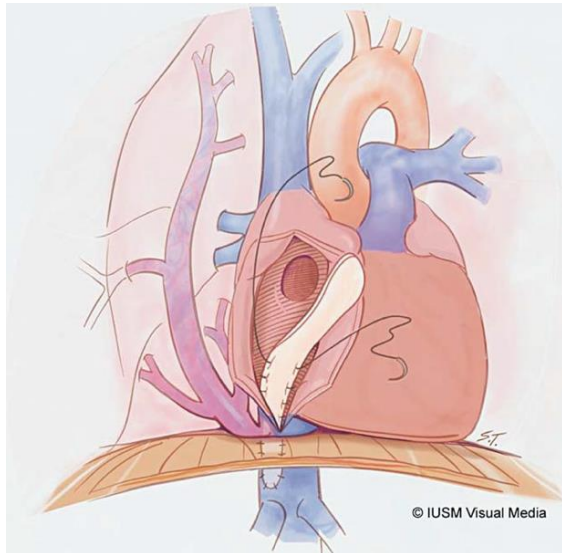
2. nach Inzision der LA-Hinterwand werden die fehlmündenden PV als ‚button‘ aus der freien RA-Wand exzidiert



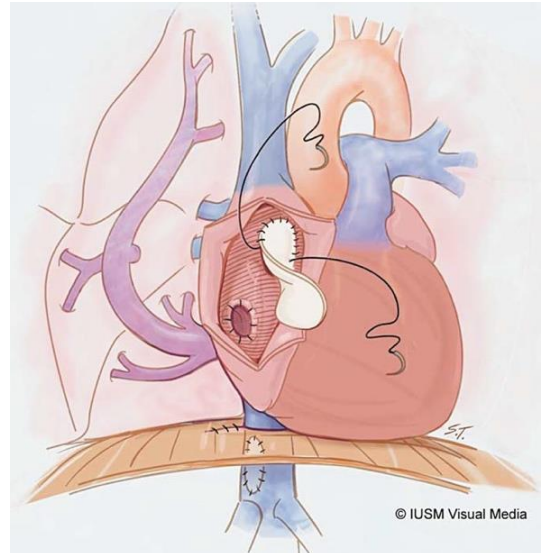3. Der Button mit den PV wird direkt an die LA-Wand anastomosiert, anschl. der ASD und der RA-Wanddefekt (PV-Button) mit Perikardpatches verschlossen

E: Scimitar-Syndrom

[Gudjonsson U, Brown JW: Scimitar Syndrome. Semin Thorac Cardiovasc Surg Pediatr Card Surg Ann 2006;9:56-62]



„Rerouting“: Umleitung des PV-Blutes mittels eines langen Tunnels aus Perikard von infra-diaphragmal zur Fossa ovalis (mit erhöhtem Risiko für Knickstenosen / -obstruktionen)

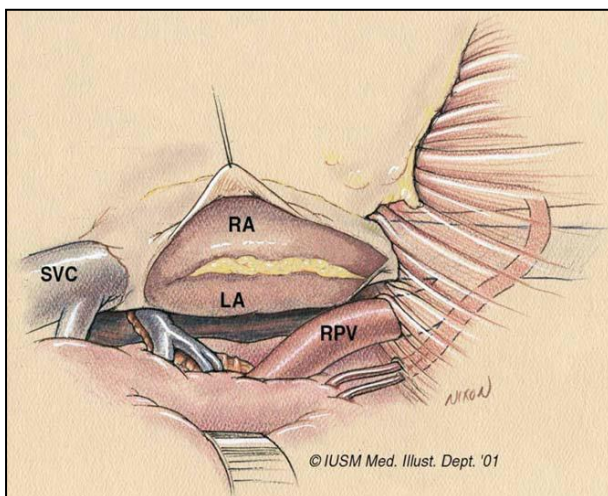


Kombination aus **„Reimplantation“** und **„Rerouting“:** nach Exzision der Scimitarvene aus der proximalen IVC erfolgt die Reimplantation in die laterale RA-Wand; jetzt reicht ein kürzerer Perikardpatch zur Umleitung des PV-Blutes in den LA

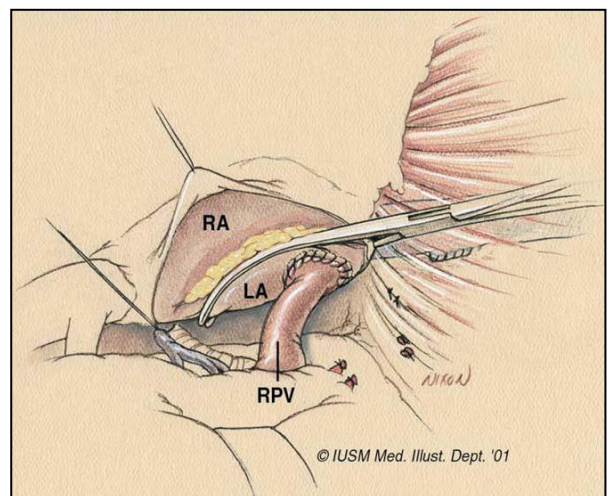
F: Scimitar-Syndrom

„Reimplantationstechnik“ über eine rechtsseitige Thorakotomie ohne CPB

[Gudjonsson U, Brown JW: Scimitar Syndrome. Semin Thorac Cardiovasc Surg Pediatr Card Surg Ann 2006;9:56-62]

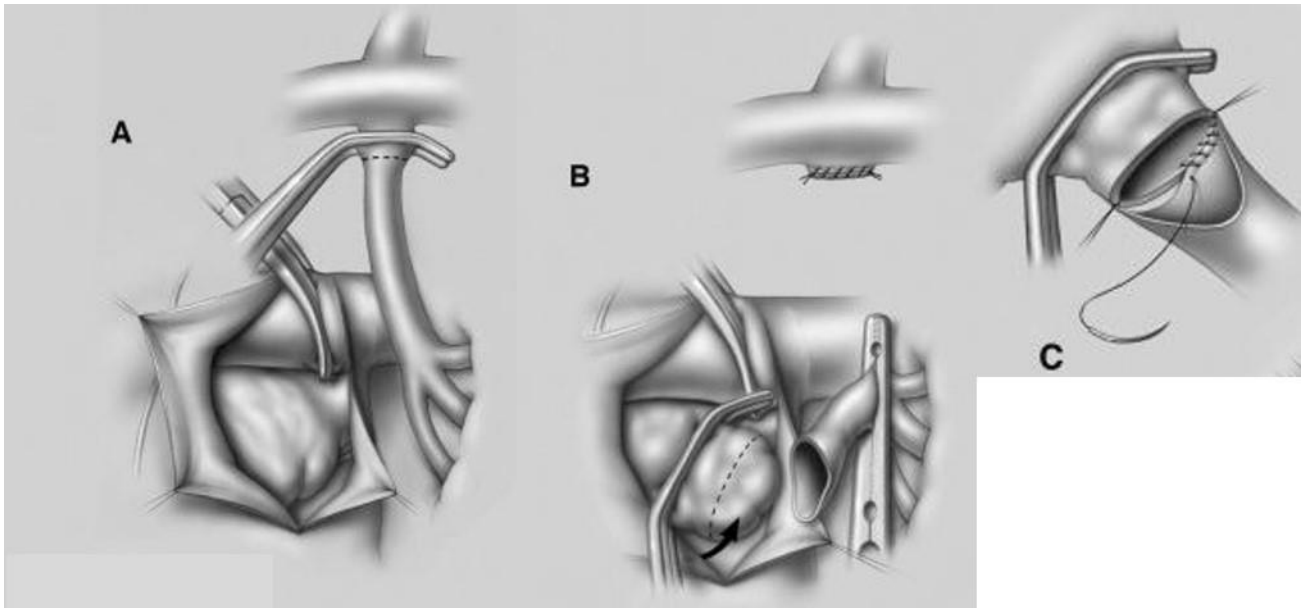


1. Exposition des Situs; anschl. Abklemmen und Absetzen der Scimitarvene



2. Ausklemmen der LA-Wand und direkte Implantation der Scimitarvene in den **LA**

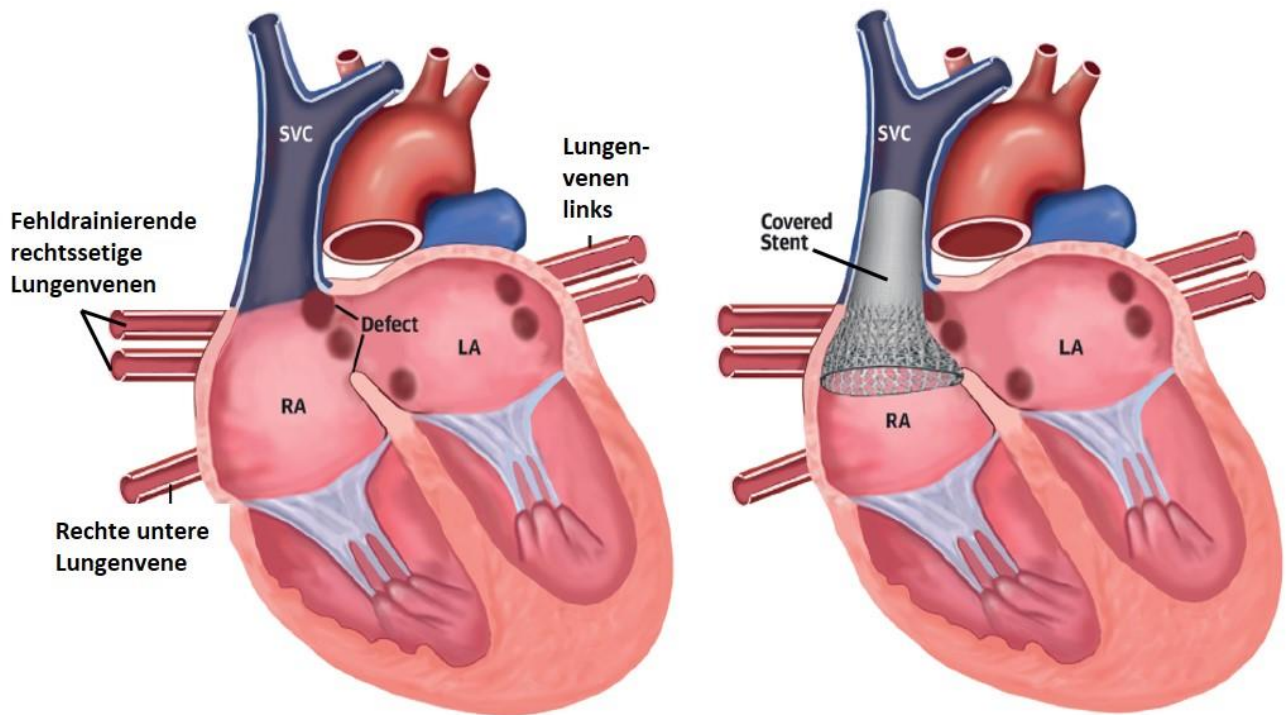
G: Linksseitige PAPVC: Anastomose der fehmündenden PV an das linke Herzohr



Die fehmündende linksseitige Lungenvene („Verticalvene“) wird direkt unterhalb der Konnektion zur V. anonyma geklemmt und anschl. durchtrennt (A).

Nach Präparation und Ausklemmen der Anastomosenregion am linken Vorhofohr (B, gestrichelte Linie) wird die Drainagevene nach kaudal umgeschlagen und am Herzohr anastomosiert (C). *Modifiziert nach [29]*

III. Katheterinterventioneller Verschluss eines Sinus venosus Defektes mit rechtsseitiger PAPVC



Schematische Illustration eines interventionellen Verschlusses eines Sinus venosus Defektes mit funktioneller Korrektur der PAPVC: ein langer ‚covered stent‘ wird in der proximalen SVC verankert und ragt mit seinem kaudalen Anteil weit in den RA. Durch die anschließende Aufdehnung dieses RA-Anteils mit Adaptation an das interatriale Septum gelingt der funktionelle Verschluss des Sinus venosus Defektes mit resultierender Umleitung der PAPVC in den LA. (modifiziert nach [25])